

鸡皮刺螨病的诊断与防治

王玉田¹ 郑瑞峰¹ 刘泉¹ 张建伟¹ 潘保良² 刘晓东³ 何宏轩⁴ 马志军³ 郭峰¹
 (1 北京市畜牧总站 北京 100107 2 中国农业大学动物医学院 北京 100193
 3 北京市动物疫病预防控制中心 北京 102600 4 中国科学院动物研究所 北京 100864)

中图分类号 S855.9 文献标志码 B 文章编号 :1008-3847(2015)05-0017-02

摘要 鸡皮刺螨又称血螨、红螨或栖架螨,是寄生在鸡体表的体外寄生虫,由于虫体可以离开鸡体,在环境中长期存活,一般消毒药较难杀灭,所以会在一定区域内长期流行发生。鸡皮刺螨引发鸡骚动不安,采食减少,出现贫血症状,生长、产蛋等生产性能下降。鸡螨虫可以携带传播多种病原,威胁人类健康,因此对鸡螨虫的防治意义重大。本文对北京地区5个养鸡散户进行现场调查,通过临床检查、样品采集、显微镜观察及标本的制作,确定样本为鸡皮刺属螨虫,可采用口服驱虫药、体外环境杀虫、切断传播途径的防控措施。

关键词 鸡 皮刺螨 确诊 防治

鸡螨虫病是养鸡业中一种常见的体外寄生虫病,呈世界性分布,在世界各地不同程度流行发生。对养鸡业危害最严重的体外寄生虫虫之中,较常见的螨虫包括皮刺螨和北方羽螨。英国纽卡斯尔大学的

Olivier Sparagano 博士经研究发现:即使在养殖业发达的欧洲国家鸡皮刺螨的感染也相当严重,笼养、自由散养鸡感染率可达60%~65%,而规模化大型养殖场也达到54%。皮刺螨吸食鸡的血液和组织液,并分泌毒素,引起鸡皮肤红肿、损伤和炎症,致使鸡只消瘦、贫血和生长缓慢,蛋鸡产蛋率下降,严重影响肉、蛋等产量和质量;皮刺螨反复不断地侵袭骚扰使鸡群躁动不安,影响采食和休息,饲料转化率降低。据报道,鸡螨虫可使鸡产蛋率下降5%~15%,造成重大经济损失。鸡螨虫每年给欧盟养鸡业造成的经济损失就超过1.3亿欧元。2012年7月北京一些养殖户陆续反映在养殖场内发现鸡虱子样寄生虫。笔者对该地区的5个养殖户进行了调查、采样和检测,最终确定为鸡皮刺螨虫。

1 流行病学调查

该地区共有5户饲养海兰褐商品蛋鸡,共计存栏11万多只,鸡舍简易,墙壁为黄泥砌砖墙,地面采用

产品质量低下。

4.2 养殖从业人员素质低、饲养管理不到位

在该县从事养殖人员,多数是经商、种地的农户,文化素质低,不懂养殖技术。育雏后的雏鸡农户领回后均采用散养的方式。管理不到位、环境条件差。不少养殖户责任意识差、管理不到位,一些养殖户在饲养过程中不是根据不同生长阶段机体对营养物质的需要因地制宜合理配制饲料、调整配方,而是盲目选择饲料随意配制,致使家禽生产或生长达不到指标,饲料转化率等。不少养殖场户责任意识差,管理不到位,致使场内温度、湿

度、光照、通风和氨气等环境条件差,不利于家禽生长或生产。

5 建议

5.1 引导传统养殖向规模化产业发展

麦盖提县目前的商品蛋鸡、商品肉鸡,多在居民区内养殖,而且无需办理任何登记手续,行情较好大量养殖,排泄物、废弃物对居民区造成一定的污染。人禽混居,防疫工作难以彻底。建议对商品鸡生产者进行申请登记,免疫监控,建立养殖档案管理。逐步规范到由政府规划养殖小区,养殖向田间地头转移,取消居民区的养殖,使传统养殖向规模化、产业化发展,使商

品鸡生产走上公司+基地+农户的模式,鸡蛋、鸡肉产品向无公害、绿色食品方面发展。

5.2 加强技术培训和宣传

一是加强对技术员的业务技术培训管理,强化责任意识,规范饲养管理行为。二是向广大养殖户大力宣传营造家禽适宜的环境条件,保证其所需的温度、湿度、光照、通风和气味等环境条件,及时清理粪便、消毒禽舍的必要性,根据家禽不同生长阶段、生理特点和机体对营养物质的需要,因地制宜地合理配制饲料,调整配方,做到科学配方、合理饲喂。

责任编辑:罗庆斌

三合土硬化,全部为笼养。2012年5月,有1户发现有红色的小虫在鸡体表快速移动,传播迅速。2个月以后,在鸡笼的接口处、墙角和砖的空隙中都有发现,接触过的人员出现皮肤瘙痒症状。7月以后5户全部发现类似情况。

2 现场观察及临床症状

(1)鸡表现躁动不安,容易惊群,鸡冠苍白,在鸡蛋上可见迅速移动的小黑点,严重的养殖场发生饲养员、兽医被叮咬事件。

(2)白天在观察饮水线上、料槽的边缘缝隙处及地面上,均发现密密麻麻的虫体,呈撒盐面或胡椒面样的灰白色。在墙壁的缝隙、笼架的接缝处可见红色、针尖样虫体聚集。

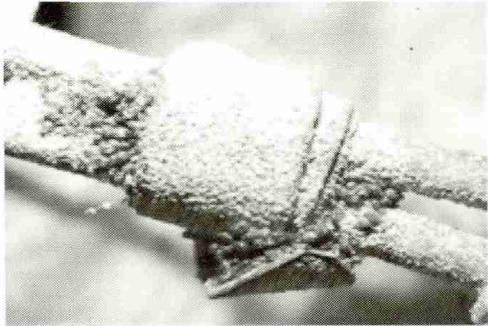


图1 笼架接缝处积聚的螨虫

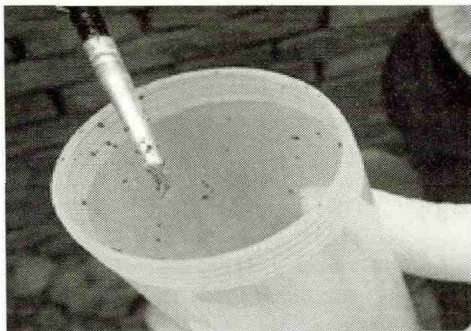


图2 采集到的螨虫

3 实验室检测

3.1 样品采集

方法1:用质地较硬、弹性好的毛刷,轻轻刷笼架接缝处聚集的虫体,放入容器中密封保存。

方法2:用沾有酒精或水的棉签,黏附笼架或鸡体上的虫体,放入容器中密封保存。

3.2 实验室检测

3.2.1 显微镜观察

放在10倍光学显微镜下观察,虫体呈淡红色或棕黑色(吸血后),长椭圆形,后部略宽,体表密生短毛,假头长,一对螯肢呈细长的针状,有3对足(幼虫)或是4对足(若虫和成虫),足很长,有吸盘,背板

部分比其他角质部分显得明亮。根据以上形态特点,确诊为鸡刺皮螨。

3.2.2 标本制作

方法1:直接镜检:将虫体置于洁净的载玻片上,滴加50%的甘油,加盖玻片,使虫体散开,在显微镜下观察。

方法2:标本片镜检:采用湿固定法,将虫体在5%~10%的福尔马林或布勒氏液(福尔马林原液7mL,70%酒精90mL,临用前加入3~5mL冰醋酸混合配成)中固定,置于洁净的载玻片上,加盖玻片,封片检查,完成标本片的制作。

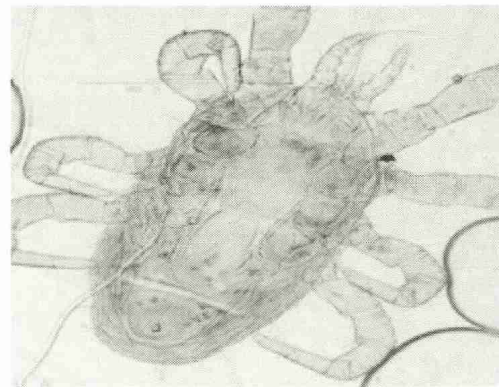


图3 显微镜下的皮刺螨(腹面)

4 螨虫病的确诊

通过典型临床症状:鸡出现躁动不安,贫血,产蛋率下降,皮肤上发现有迅速移动的黑色虫体活动;地面、墙缝和笼架等处缝隙中,出现针尖大小的虫体聚集或爬动,确定为疑似病例,采集样品进行显微镜检查,与鸡虱、蜱等进行鉴别诊断,方可确诊。

5 治疗方法

(1)口服驱虫药物:40mg/kg蝇毒磷拌料,连服7天。

(2)环境和鸡体表灭虫:0.2%敌百虫水溶液或2.5%的溴氰菊酯以1:2000稀释后直接喷洒于鸡刺皮螨栖息处,也可用0.25%蝇毒磷或0.5%马拉硫磷水溶液喷洒,第一次喷洒后7~10天再喷洒1次。饲养量少时也可以考虑用药浴或沙浴方法驱虫。

6 预防措施

(1)切断传播途径:鸡刺皮螨主要通过其自身移动、野鸟传播(多宿主虫种)、老鼠和人类机械传播等途径传播,宜切断各种可能的传播途径。

(2)调整饲养模式:一旦发现螨虫感染,难以根除,虫体可以在环境中长期存活,抵抗力较强。养殖场宜采用“全进全出”的饲养方式,空舍期做好环境杀虫,笼架、器械采用喷洒开水或杀虫剂进行杀虫。

责任编辑 翁亚彪